

目から見える糖尿病

— 目は体の窓 —

神奈川県眼科医会

神奈川県視能訓練士会

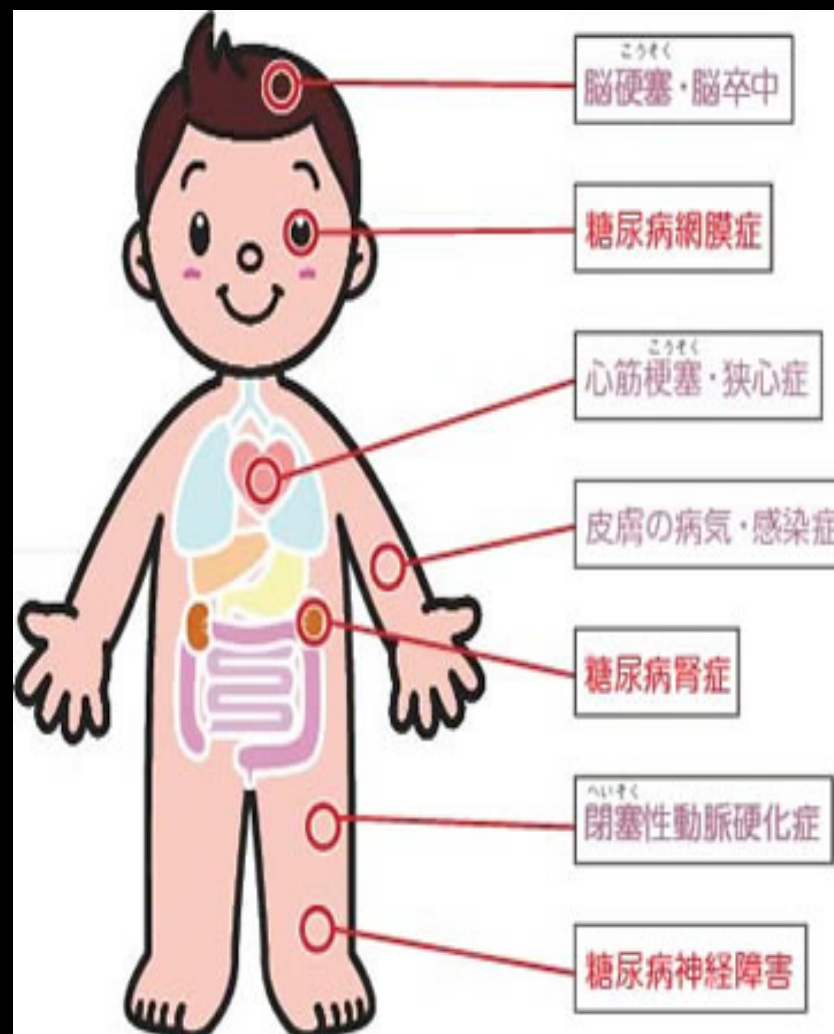
大沼 学(総合新川橋病院)



眼科と糖尿病？

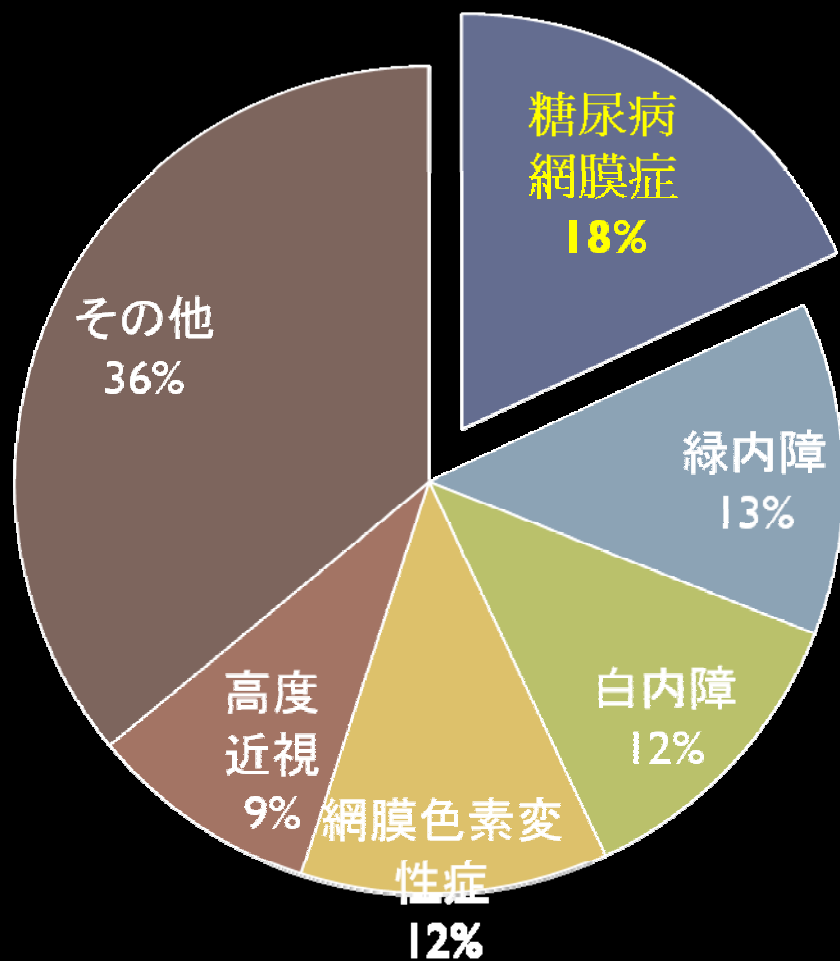
▶ 糖尿病3大合併症

- ・腎症
- ・神経症
- ・網膜症

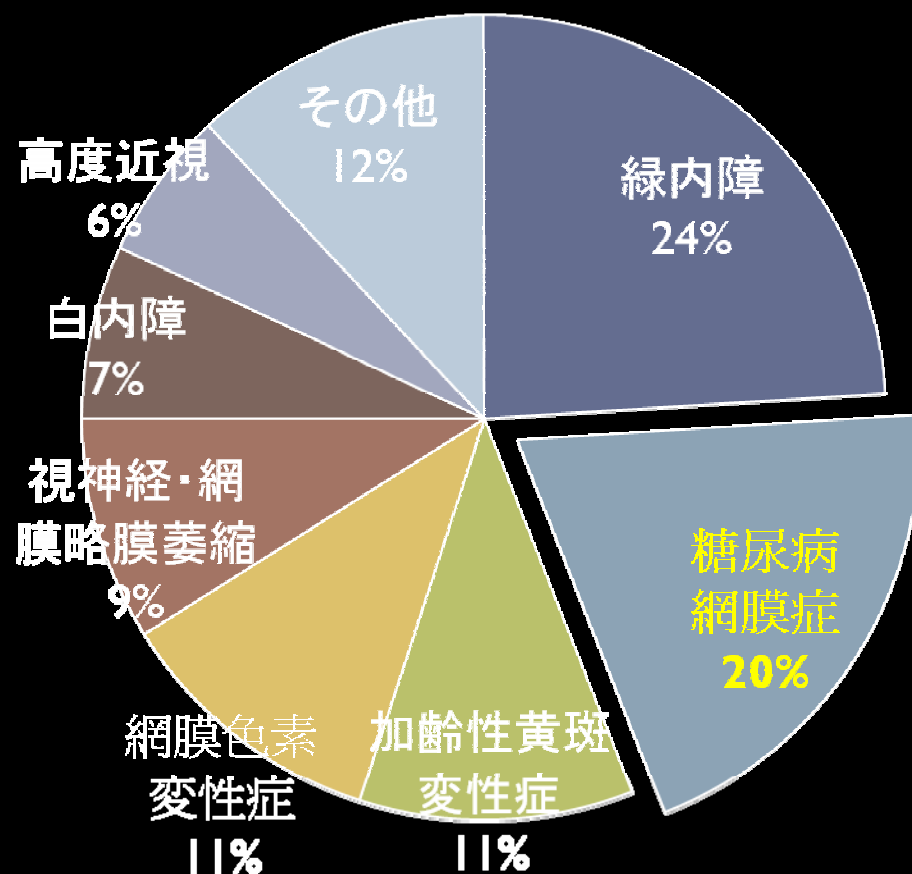


失明の原因の病気

1990年の失明原因

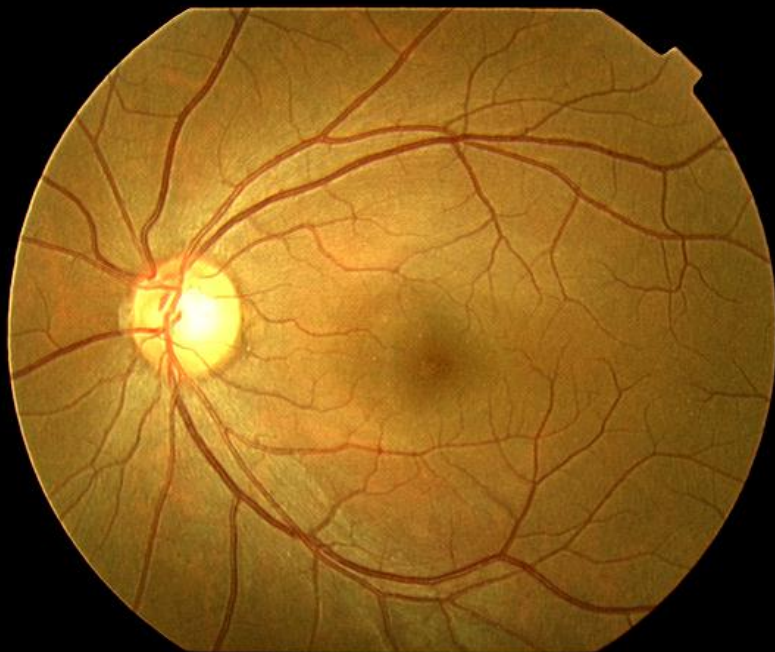

2002年の失明原因

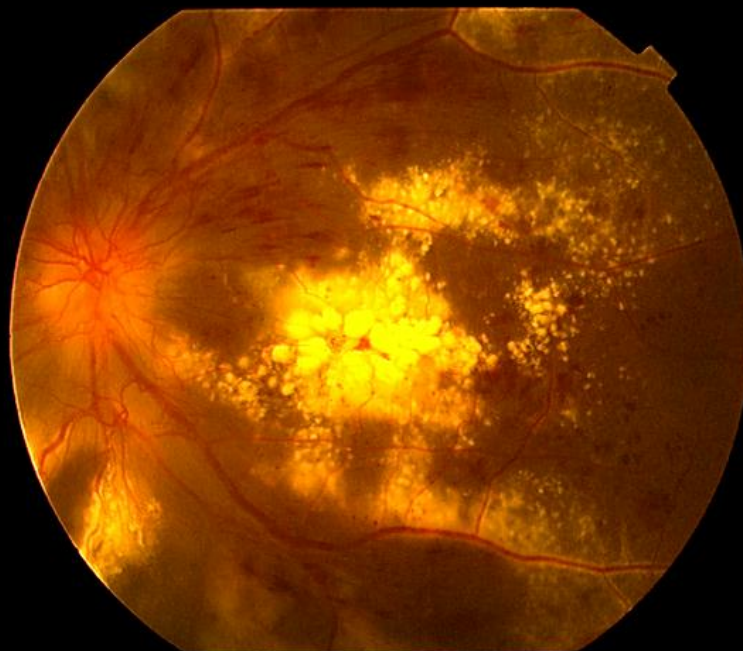

糖尿病網膜症

糖尿病網膜症の眼底写真

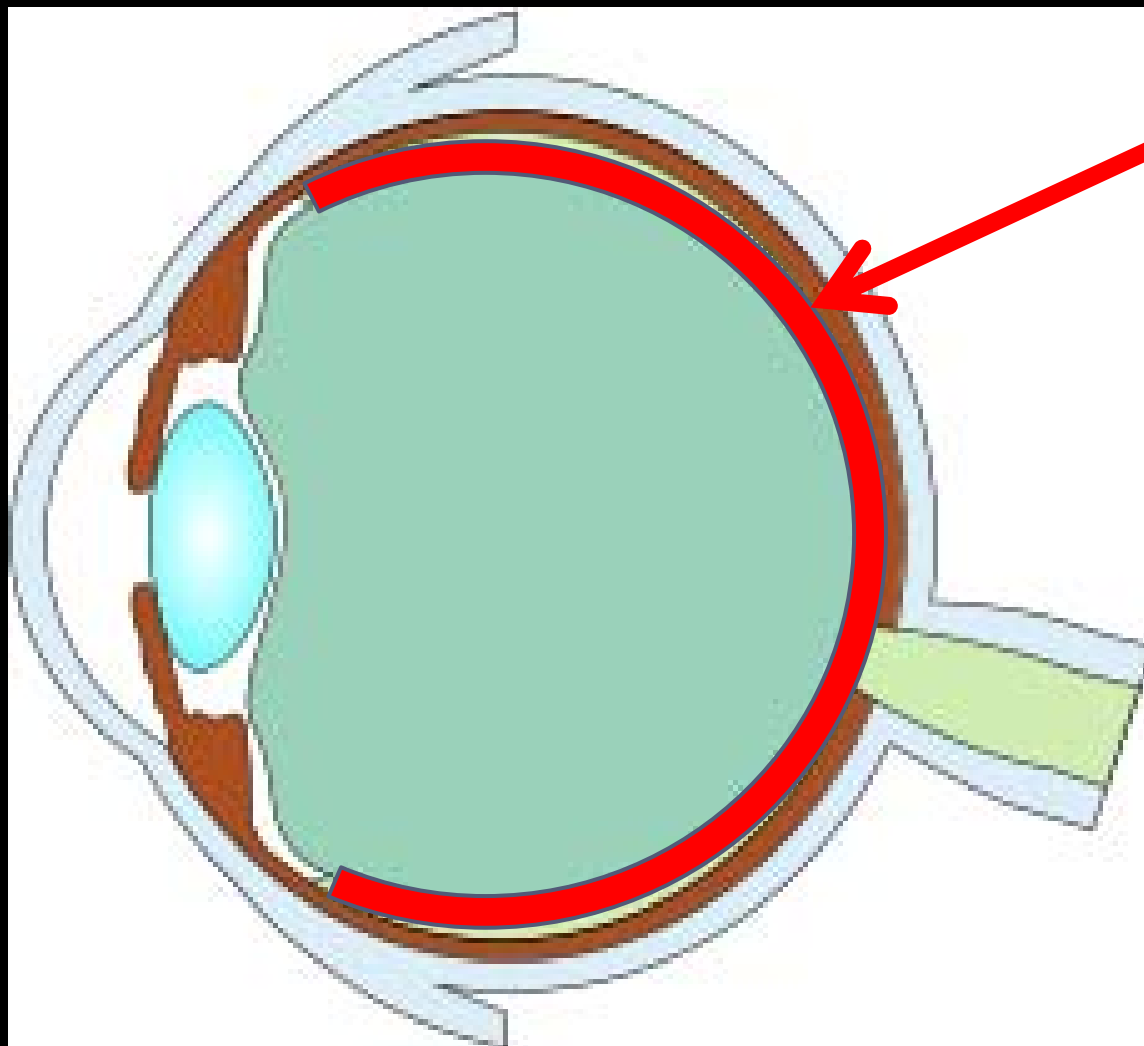


正常の眼底写真



糖尿病網膜症の眼底写真

眼球断面



網膜

内科→眼科へ

内科で糖尿病と診断されると・・・

網膜症がないかチェックのため眼科に紹介になります

目という器官は、眼で直接血管を観察できる唯一の器官です



眼科から内科へ

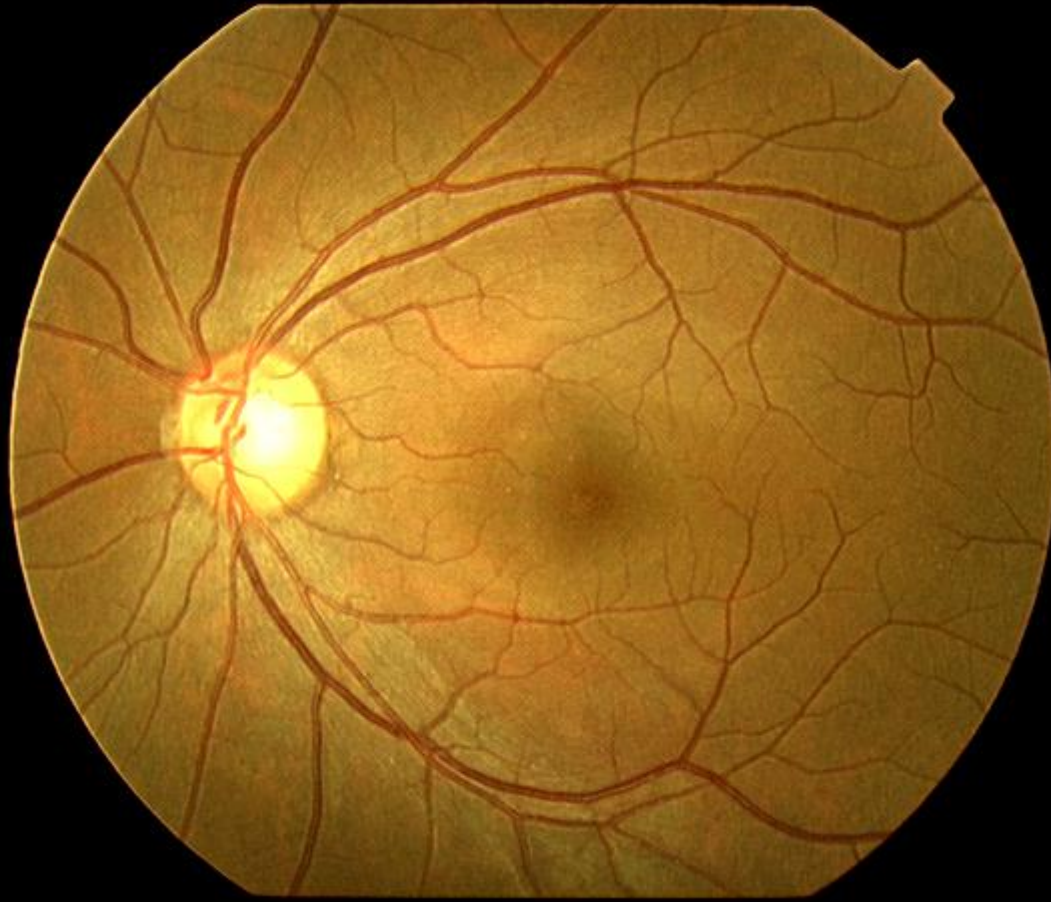
眼科を受診する理由

- ・見えにくい
- ・二重に見える
- ・痒い
- ・痛い
- ・乾く
- ・ゴミが入った

などでしょうか……？

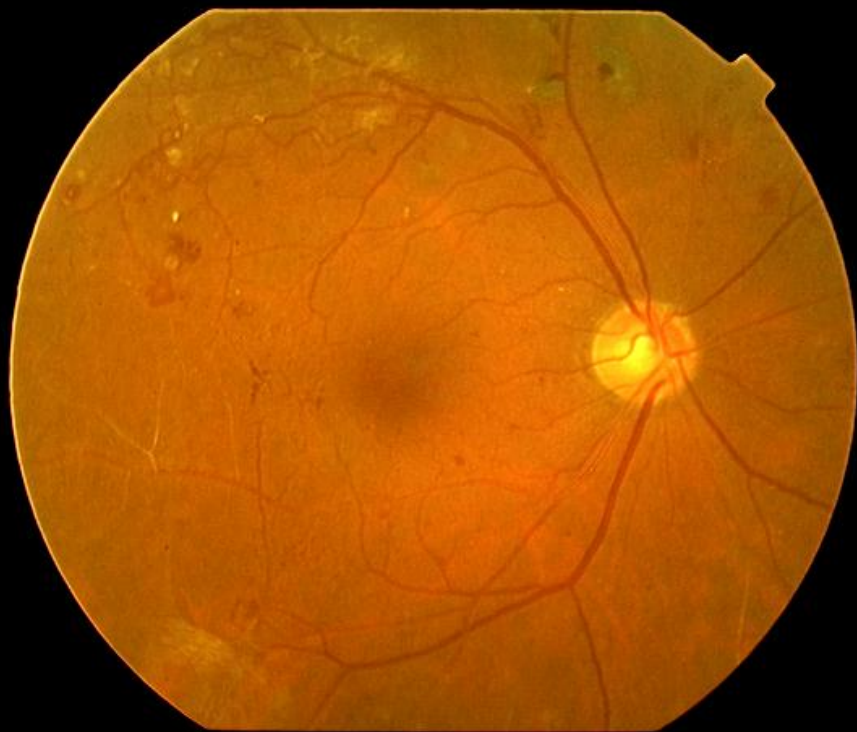


正常な眼底像？ 異常な眼底像？

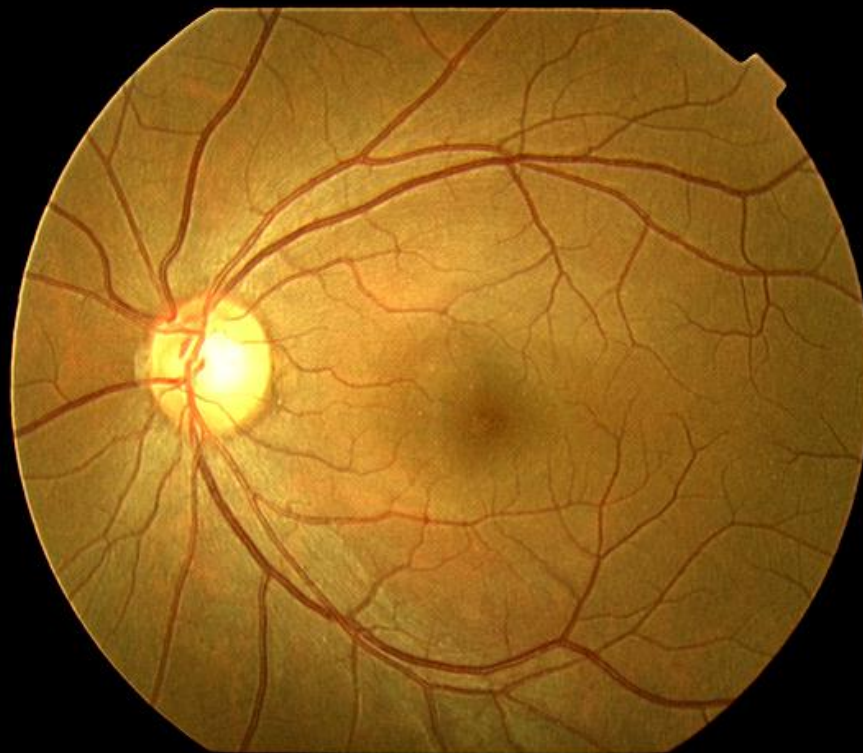


見比べてみよう

右眼:
視力: 1. 2

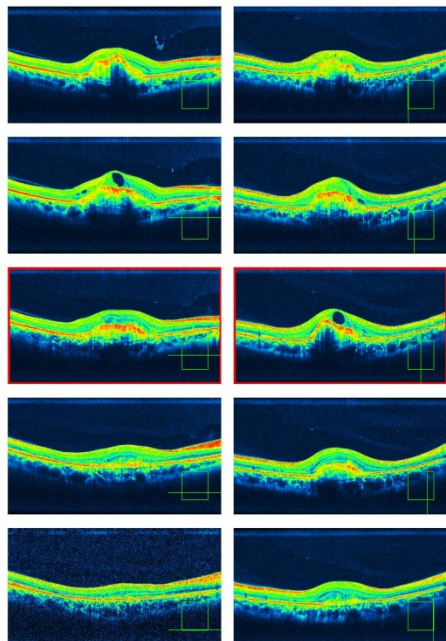
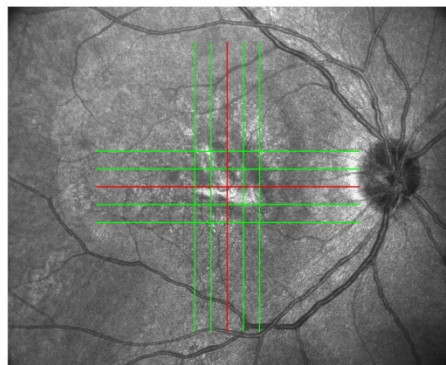


左眼:
視力: 1. 2



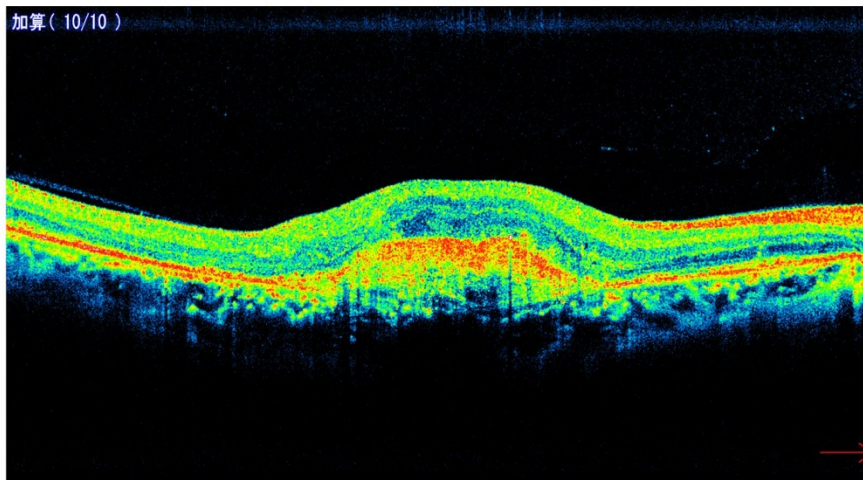
光干渉断層計

(OCT : optical coherence tomography)

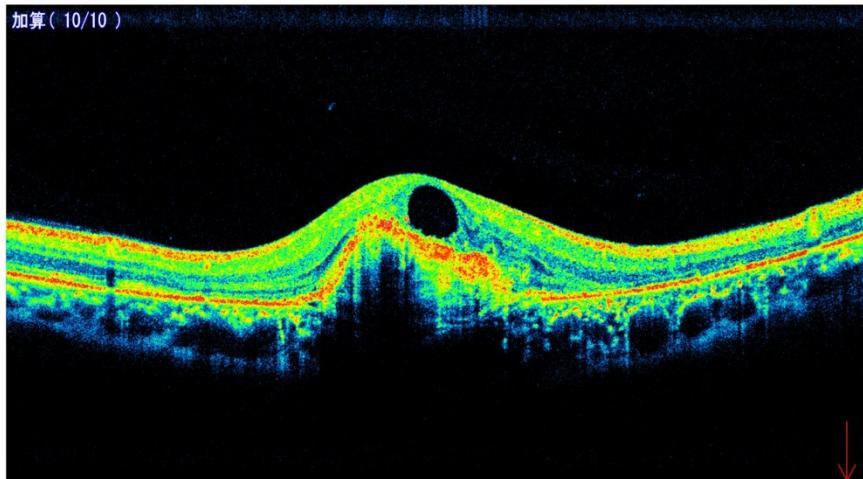


シリアルバージョン (F/S) 撮影時間 SSI SLO フォーカス[D] 屈折力[D] 眼軸長[mm]
右眼 210407 20103/2.02.00 2011/09/09 15:14.44 9/10 Wide +2.25 +0.00 Gullstrand

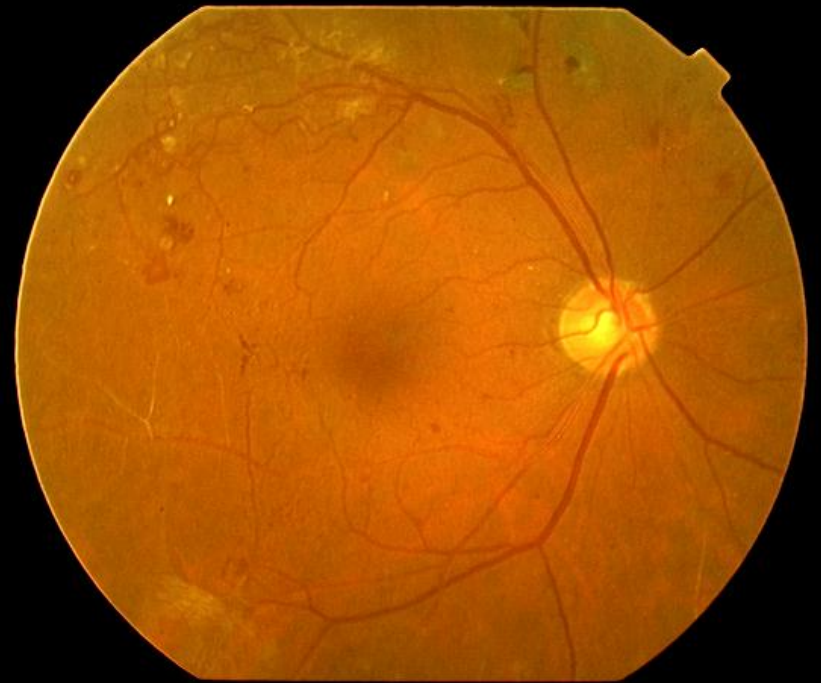
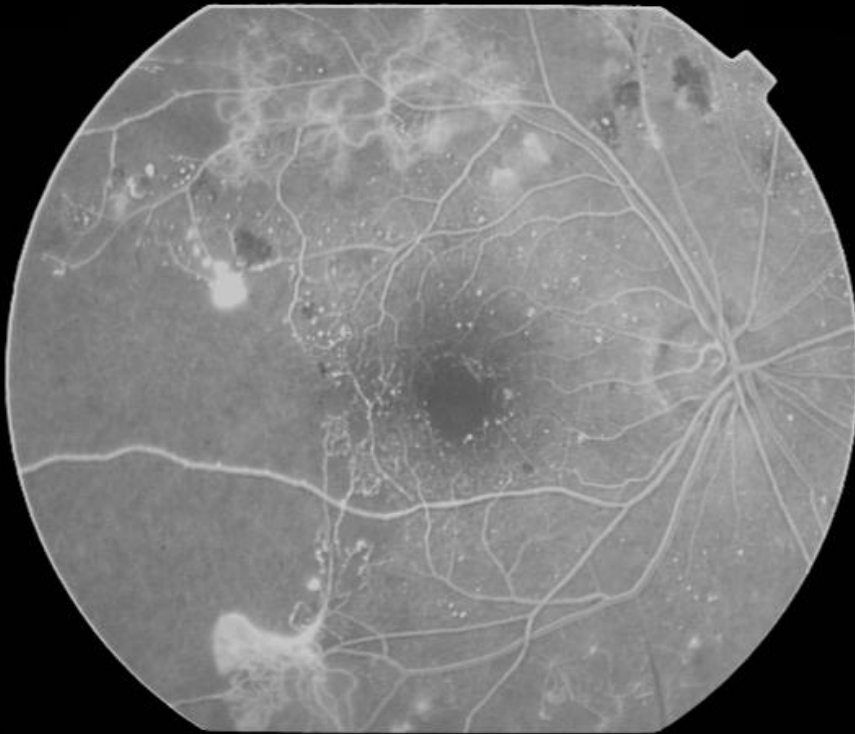
加算 (10/10)



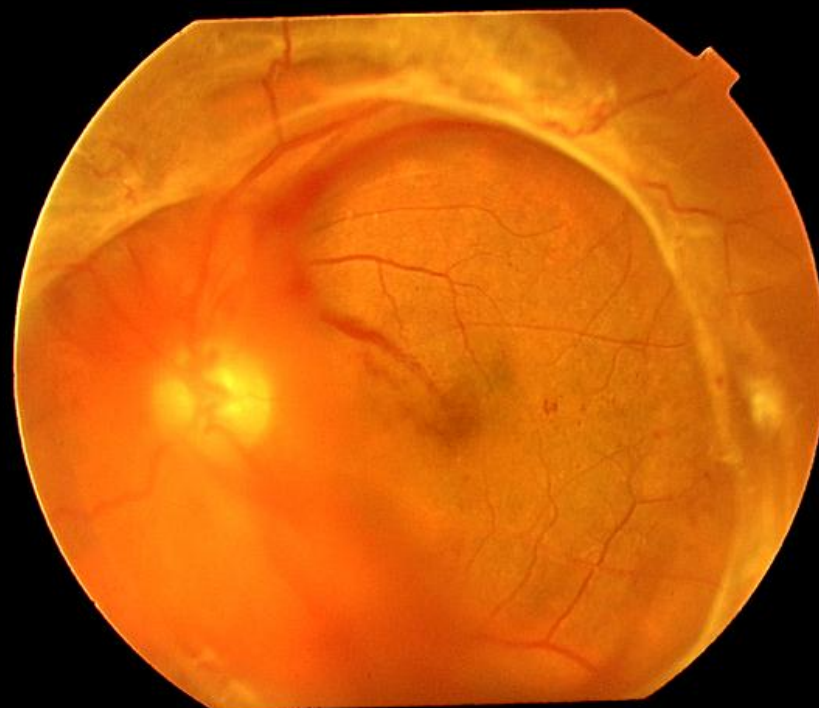
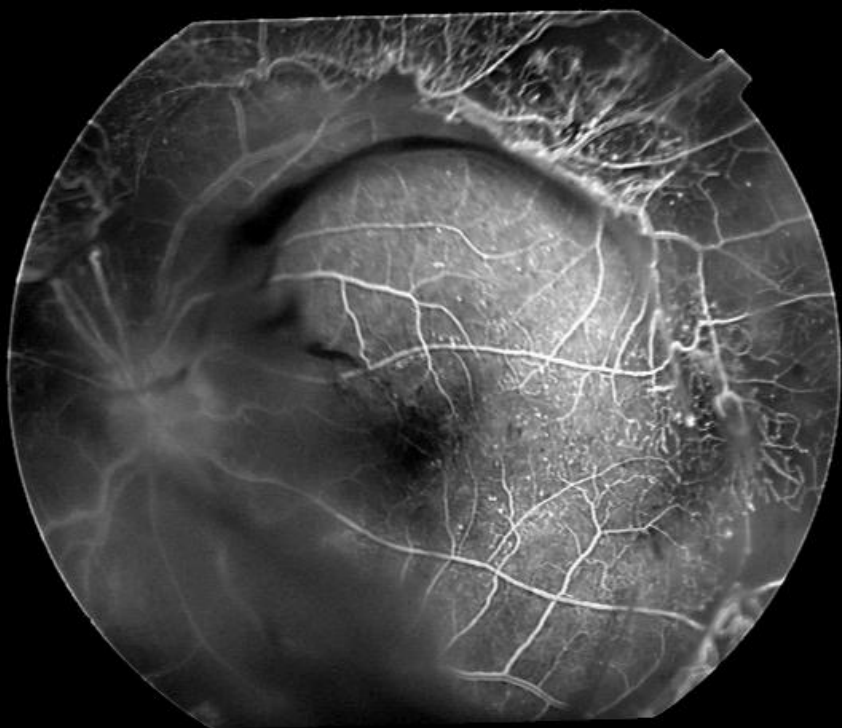
加算 (10/10)



蛍光眼底造影検査



糖尿病**增殖**網膜症



治療

1. 血糖値のコントロール

2. レーザー光凝固療法

3. 硝子体手術

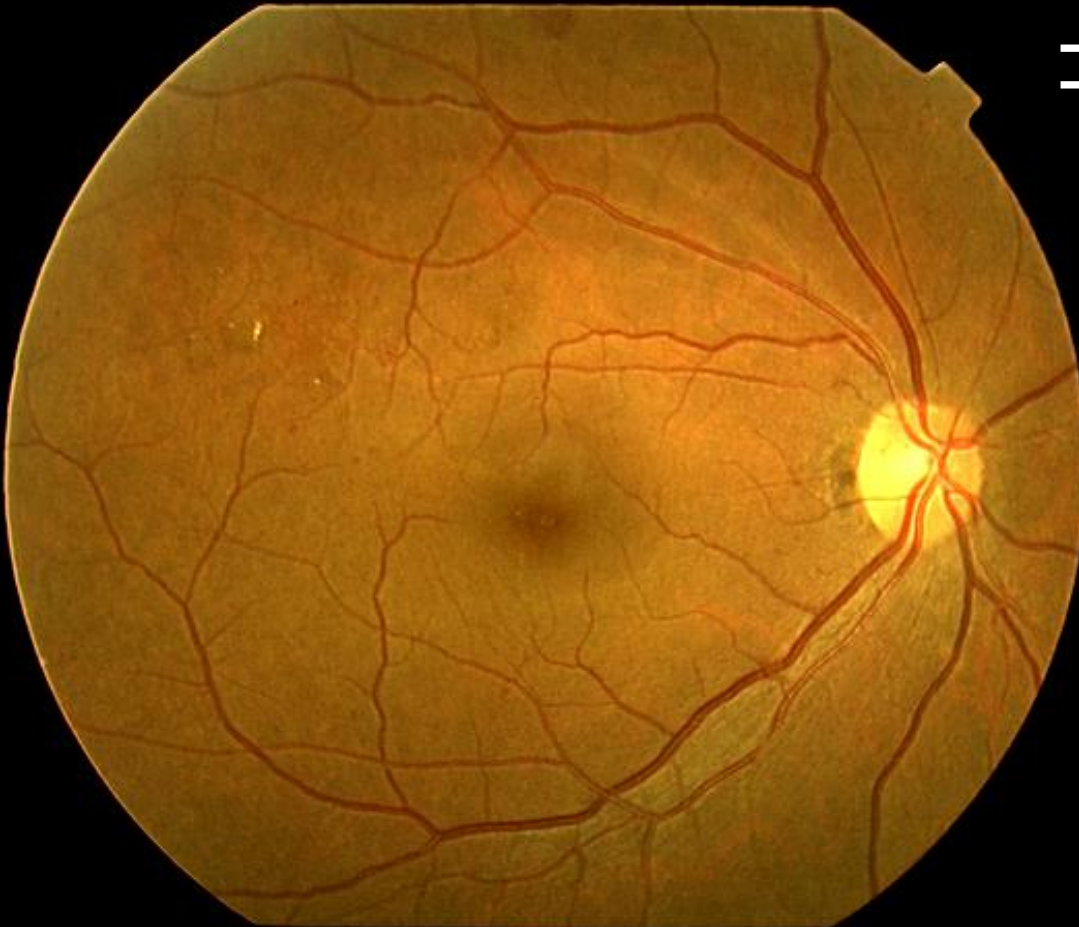
(4. 抗VEGF抗体の眼内注射)



治療 1

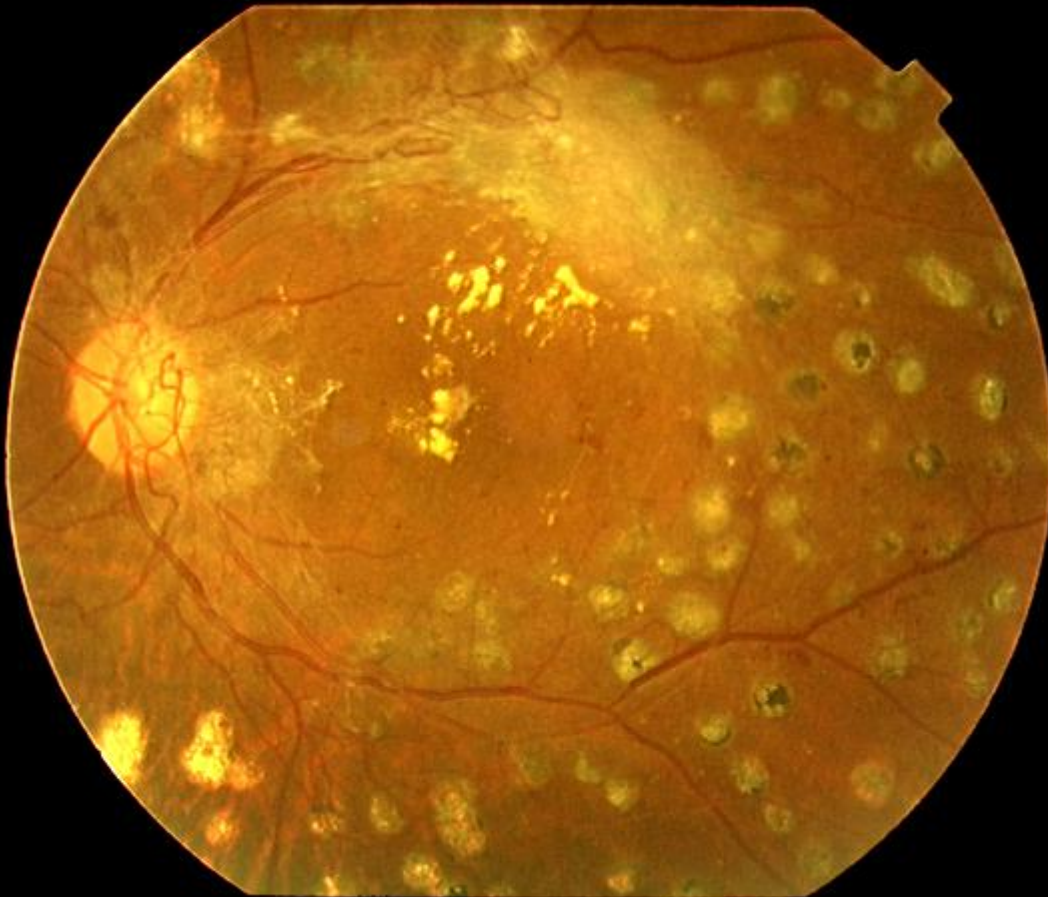
初期

血糖値の
コントロール！！



治療 2

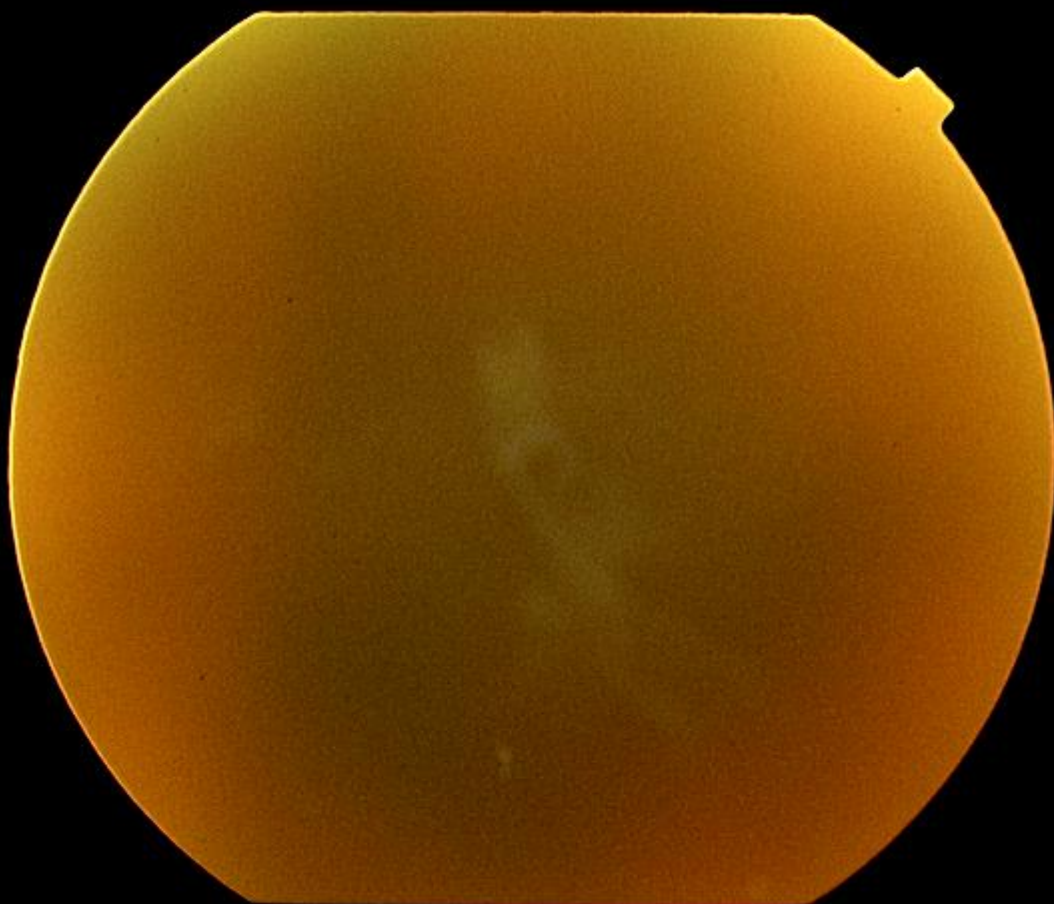
ある程度進行してしまった網膜症



レーザー
光凝固療法

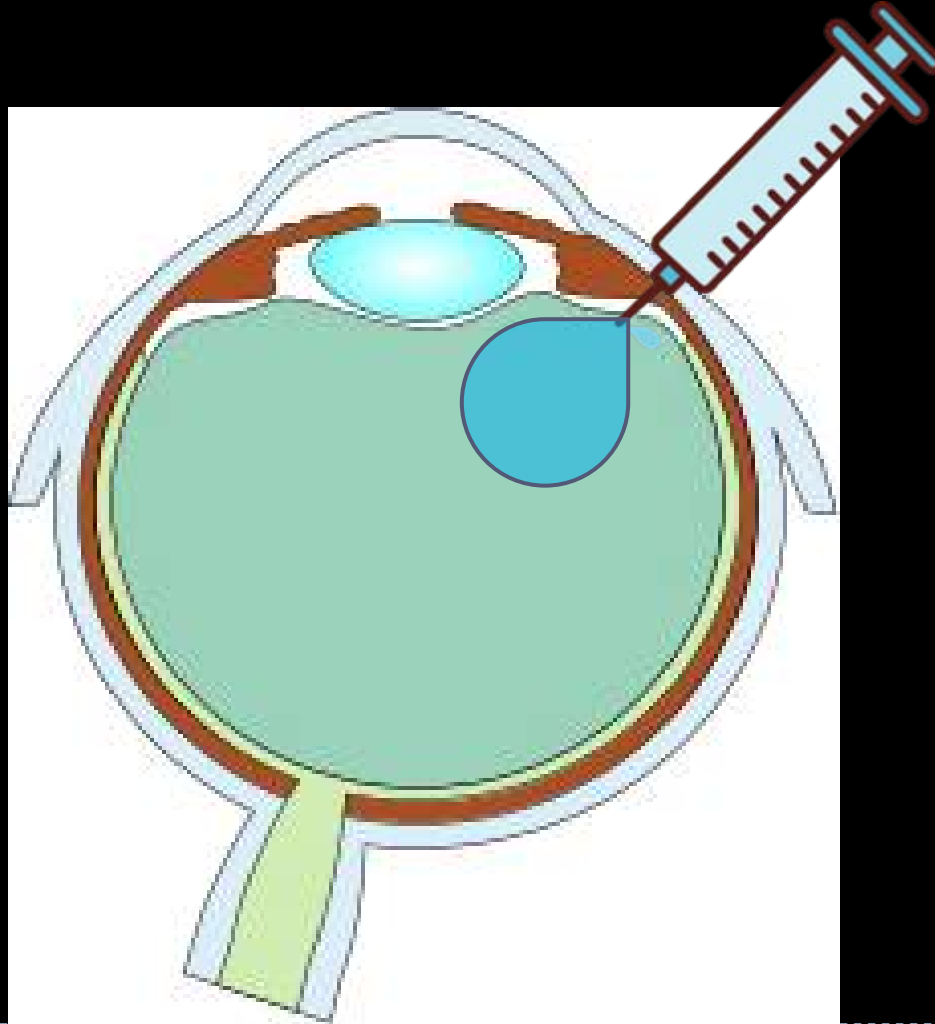
治療 3

増殖網膜症

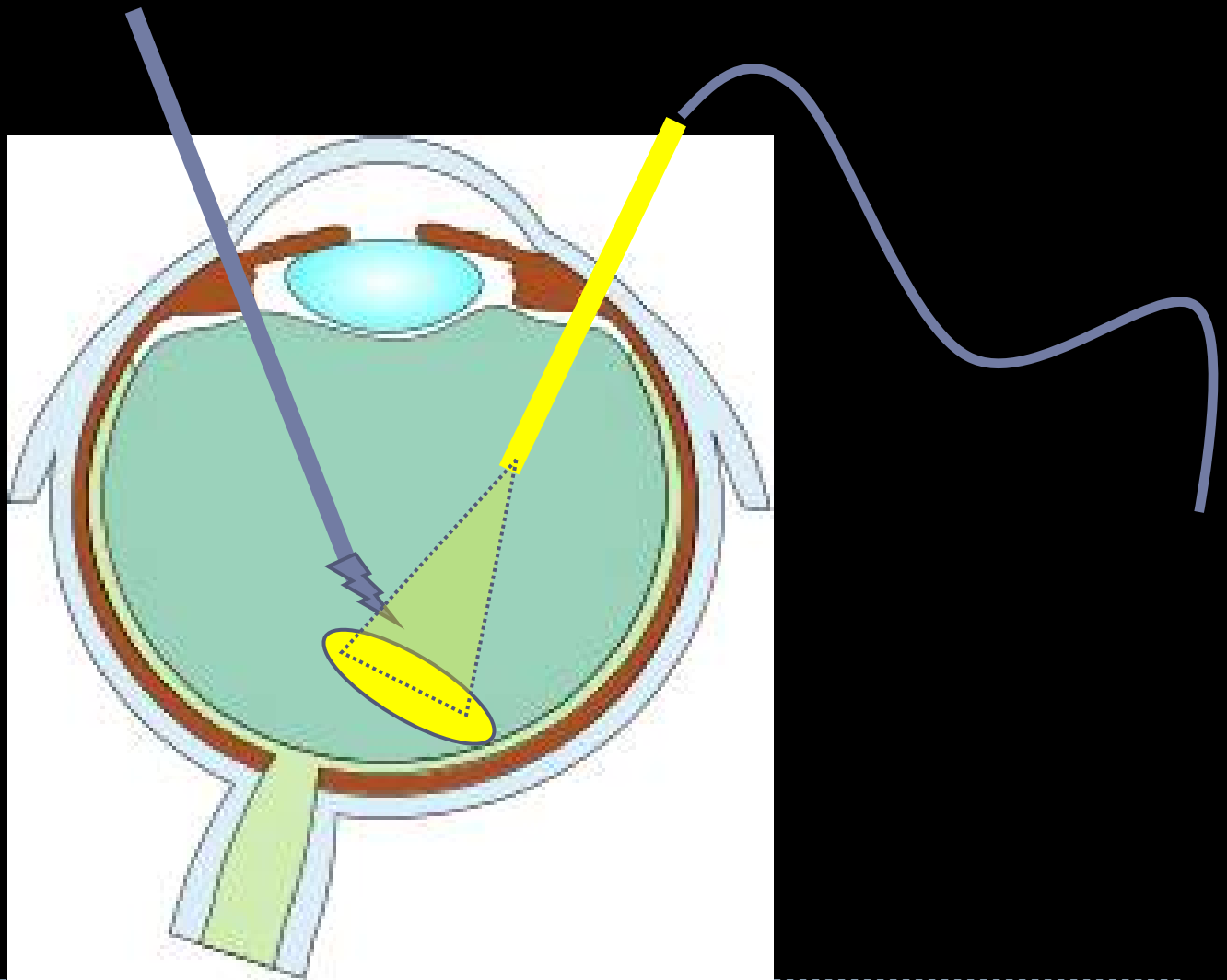


硝子体手術

治療 4 (抗抗 V E G F 抗体 of 眼内注射)



硝子体手術



糖尿病

ならないための生活習慣・健康管理

早期発見・早期治療

内科でのバックアップ・眼科でのバックアップ

これでいつまでも仲良く穏やかに！！

